Aus der chirurgischen Klinik in Kiel
(Professor Dr. Anschütz.)



ÜBER DIE

PROGNOSE DER LUXATIO HUMERI

UND

LUXATIO ANTIBRACHII POSTERIOR

INAUGURAL-DISSERTATION

ZUR

ERLANGUNG DER DOKTORWÜRDE

DER

MEDIZINISCHEN FAKULTÄT DER KÖNIGL. CHRISTIAN-ALBRECHTS-UNIVERSITÄT ZU KIEL

VORGELEGT VON

HANS SCHMIDT

MEDIZINALPRAKTIKANT AUS STETTIN

Sonderabdruck aus der Deutschen Zeitschrift für Chirurgie. Band 109

LEIPZIG
VERLAG VON F. C. W. VOGEL
1911

Aus der chirurgischen Klinik in Kiel
(Professor Dr. Anschütz.)

ÜBER DIE

PROGNOSE DER LUXATIO HUMERI

UND

LUXATIO ANTIBRACHII POSTERIOR

INAUGURAL-DISSERTATION

ZUR

ERLANGUNG DER DOKTORWÜRDE

DER

MEDIZINISCHEN FAKULTÄT DER KÖNIGL. CHRISTIAN-ALBRECHTS-UNIVERSITÄT ZU KIEL

VORGELEGT VON

HANS SCHMIDT

MEDIZINALPRAKTIKANT AUS STETTIN

Sonderabdruck aus der Deutschen Zeitschrift für Chirurgie. Band 109

LEIPZIG

VERLAG VON F. C. W. VOGEL

1911

No. 10.
Rektoratsjahr 1910/11.
Referent: Prof. Anschütz.
Zum Druck genehmigt:
Prof. Graf Spee, z. Z. Dekan.

Die Prognose der Luxationen des Schultergelenkes lautet im allgemeinen günstig, vorausgesetzt, daß sie frühzeitig genug erkannt und kunstgerecht behandelt werden. In vielen Fällen stellt sich dann die Funktion des Gelenkes vollständig wieder hier. Wo aber nach der Reposition Störungen in dem Gebrauch des betreffenden Gelenkes zurückbleiben, wie Gelenksteifigkeit oder Schwäche der Muskulatur oder dergleichen, da sind dann noch meist besondere accidentelle Momente mit tätig gewesen.

Ebenso wird die Prognose der hinteren Ellenbogenluxation als günstig bezeichnet und nur von den Komplikationen abhängig gemacht.

Wenn man die allseitig übereinstimmenden Meinungen der Beobachter und der bekannten Lehrbücher in bezug auf die gute Prognose der unkomplizierten Luxatio humeri und ebenso Luxatio cubiti post. in Betracht zieht, mag die Reposition nach dieser oder jener Methode vorgenommen sein, so ist es sehr auffallend und fordert entschieden zu weiteren Beobachtungen und Untersuchungen auf, wenn neuerdings die gute Prognose dieser beiden Luxationen angezweifelt, ja teilweise direkt verneint wird.

Ich habe es daher unternommen, die Luxationes humeri und cubiti post. an Hand des Materials der Kieler chirurgischen Klinik auf ihre Prognose hin zu prüfen. Es stehen mir dabei die Fälle vom Jahre 1900 bis Ende 1908 zur Verfügung.

Betrachten wir zuerst die prognostische Bedeutung der **Schulterluxationen.** Küttner berichtete 1908 auf dem Chirur-

genkongreß über Untersuchungen, die an der Breslauer Klinik hierüber angestellt waren und ein recht unerfreuliches Resultat ergeben hatten. Es erschien dann bald darauf die betreffende Arbeit, die Genaues darüber berichtet, von Hans Schulz „Zur Prognose der traumatischen unkomplizierten Schulterluxationen", und auf diese Arbeit will ich näher eingehen.

Verfasser macht seine Untersuchungen an 54 reinen, d. h. unkomplizierten Schulterluxationen und meint, daß die Prognose derselben selbst bei frühzeitiger Diagnose und kunstgerechter Behandlung keineswegs als günstig zu bezeichnen sei. Es hat sich nämlich bei diesen Untersuchungen herausgestellt, daß von den 54 Verletzten nur 7—13 Proz. eine volle Brauchbarkeit der Extremität wiedererlangt haben ohne jede Herabsetzung der groben Kraft und ohne jede Beeinträchtigung der Beweglichkeit, ein Ergebnis, das mit Recht deprimierend genannt wird. Bei 14 Patienten = 26 Proz. war die Bewegungsfähigkeit zwar zufriedenstellend, die grobe Kraft aber um die Hälfte und mehr herabgesetzt. Alle übrigen 61 Proz. der Verletzten haben erhebliche Bewegungsstörungen zurückbehalten. Und zwar war bei 32 Proz. der Verletzten die Vorwärtsaufwärtshebung z. T. beträchtlich behindert, während sogar 48 Proz., fast die Hälfte der Gesamtzahl, den Arm seitaufwärts nicht über die Horizontale erheben konnte. Bei 4 Patienten war nur die Außenrotation, diese allerdings bis 40° beschränkt.

Zwischen aktiver und passiver Beweglichkeit konnte kein wesentlicher Unterschied festgestellt werden. Die grobe Kraft war bei $^3/_4$ aller Verletzten bedeutend herabgesetzt. Krepitieren im Gelenk wurde bei 28 Proz. der Fälle nachgewiesen. Bei einem Drittel der Patienten bestanden nennenswerte Schmerzen oder Atrophie des Deltoideus.

Somit ergeben Schulzes Untersuchungen das Resultat, daß bei einfacher, d. h. durch keine Knochenverletzung komplizierter, kunstgerecht behandelter Schulterluxation ein wirklich guter Erfolg nur in 13 Proz., ein befriedigender nur in weiteren 22 Proz. der Fälle erzielt worden ist. Bei fast zwei Drittel der Verletzten war das Resultat nicht befriedigend, es blieb eine Erwerbsbeschränkung zurück, welche im Durchschnitt mit

etwa 20—30 Proz., bei einzelnen Verletzten sogar mit 50 Proz. und mehr zu bewerten war.

Verfasser geht den Ursachen dieser mangelhaften Erfolge nach und glaubt den Grund für die Bewegungsstörung in einer Vernarbung und Schrumpfung infolge der schweren Verletzung der Gelenkkapsel und der umgebenden Weichteile suchen zu müssen, da gröbere anatomische Veränderungen sich an den untersuchten Fällen nicht nachweisen ließen. In manchen Fällen war Arthritis deformans in Ausbildung. Das Alter hat keine besondere Bedeutung für das Resultat, da gerade bei einem Teil der jüngsten Leute schwere Bewegungsstörungen zurückgeblieben waren, während die Hälfte der Patienten mit gutem Resultat im 6. Dezennium stand. Auch Form der Verrenkung und Schwierigkeit der Reposition, ja selbst die Länge der Zeit zwischen Trauma und Reposition scheinen bedeutungslos zu sein. Das Endergebnis ist um so weniger befriedigend, als die Mehrzahl der Patienten lege artis in der orthopädischen Abteilung der Klinik durchschnittlich 2—3 Monate lang nachbehandelt worden ist. Es wurde vom 2. oder 3. Tage an mit Massage begonnen und Rotations- und Vorwärtsaufwärtsbewegungen vorsichtig ausgeführt, nach 10 Tagen kamen aktive Abduktionsbewegungen hinzu, unterstützt von Übungen an medikomechanischen Apparaten. In der Zeit zwischen den Übungen wurde der Arm während der ersten 8 Tage fixiert. Obgleich diese Bewegungstherapie manchmal sogar über 6 Monate fortgesetzt wurde, so waren doch die Erfolge teilweise schlecht. Dagegen konnte bei einzelnen Patienten, die sich sofort nach der Einrenkung der Behandlung entzogen hatten, eine fast uneingeschränkte Gebrauchsfähigkeit des Armes konstatiert werden Ich möchte gerade diese auffallende Tatsache hervorheben, daß bei den nicht nachbehandelten Patienten die Prognose eine bessere war, da ich später bei Besprechung der Therapie auf sie noch zurückkommen will.

Wenden wir uns nun dem Ergebnis meiner Untersuchungen zu, so ergibt sich hierbei eine ganz andere Prognose. Von den 92 Schulterluxationen, die mir zur Untersuchung zur Verfügung standen, kamen von vornherein 9 nicht in Betracht, wegen bestehender Komplikationen, und zwar handelte

es sich hierbei um Frakturen, Lähmungen oder sich widerholende, d. h. habituelle Luxationen, mit denen die Patienten in die Klinik kamen. Ferner scheiden weitere 56 aus, die nicht zu erreichen waren oder sich nicht zur Untersuchung stellten. Nicht ausgeschieden habe ich dagegen die Fälle mit kleinen Absprengungen. Diese Fälle sind mit in meine Nachuntersuchungen hineingekommen. Es blieben dann 27 Fälle übrig, die einer Nachuntersuchung zugänglich waren und die auch zum Vergleich genügen.

Bei 22 von unsern 27 Patienten, das sind 81,4 Proz., war das Resultat ein gutes, sie hatten die völlige Brauchbarkeit ihrer Extremität wiedererlangt. Eine Bewegungsbeschränkung von 5—10° bei der äußersten Hebung kann man m. E. unberücksichtigt lassen, da sie praktisch garnicht in Betracht kommt. Ich fand eine solche bei 6 dieser Patienten, konnte jedoch konstatieren, daß sie es gar nicht wußten und mit dem Resultat außerordentlich zufrieden waren, wie sie mir selbst sagten. Passiv war diese geringe Beschränkung überhaupt nicht vorhanden. Die Patienten waren beim Arbeiten in keiner Weise gehindert und ich habe daher solche Fälle, die sonst absolut keine Beschränkung zeigten und sich völlig wohl befanden, ohne jede Beschwerde waren, und das wohl mit Recht zu den völlig Geheilten gerechnet. Alle Bewegungen, die in Betracht kommen, also Vorwärtsaufwärtsbewegung, seitliche Hebung, Innen- und Außenrotation, Rückwärtsaufwärtsbewegung konnten diese Patienten ohne weiteres ausführen. Es war ferner keine Schwäche in dem luxiert gewesenen Arm nachzuweisen, was sich auch in der vollkommenen Arbeitsfähigkeit offenbarte. Eine Rente bezogen nur 2 Patienten. In dem einen Falle handelt es sich um einen 56jährigen, hochgradig asthmatischen Arbeiter, der sonst ziemlich beschwerdefrei, nur manchmal ziehende Schmerzen im Arm hatte. Er erhielt 15 Proz. Rente. Der andere war ein 62jähriger Landmann, bei dem ich absolut keine Störungen oder Schmerzen, wenn ich von etwas Krepitation absehe, nachweisen konnte. Er erhielt 20 Proz. Rente, für die ich keinen Grund mehr finden kann.

Trotzdem aus dem Gesagten hervorgeht, daß das Resultat gut genannt werden kann, so muß ich dennoch auf einen Fehler, ich möchte lieber sagen Mangel, bei den Untersuchungen aufmerksam

machen, bei dessen Vermeidung sich die Prognose eher besser gestaltet hätte. Es ist mir aufgefallen, daß manche Patienten, die ich zur Nachuntersuchung bestellt habe, oft erst bei der zweiten oder dritten Aufforderung sich zu derselben stellten. Es waren dies in jedem Falle nur solche Patienten, bei denen volle Bewegungsfreiheit vorhanden war und die aus diesem Grunde, wie sie mir selbst sagten, nicht zur Nachuntersuchung kommen wollten, da sie diese infolge ihrer völligen Wiederherstellung für zwecklos gehalten hatten. Ich glaube, daß mir dadurch, trotz meiner Bemühungen, möglichst alle Fälle der 8 Jahre zur Nachuntersuchung heranzuziehen, noch manches gute Resultat verloren gegangen ist, durch dessen Hinzukommen mein Material zum Beweise der guten Prognose eher noch größer geworden wäre, jedenfalls glaube ich, daß eine wesentliche Verschlechterung der Heilungsziffer nicht eingetreten wäre. (Die Zahl der Nachuntersuchungen beträgt übrigens bei Schulz wie bei mir etwa $^1/_3$ der Behandelten.)

Bei den übrigbleibenden 5 Patienten, das sind 18,6 Proz., bei denen das Resultat der Heilung ein schlechtes war und erhebliche Bewegungsstörungen vorhanden waren, fand sich hauptsächlich die Elevation gestört und zwar die seitliche Elevation in einem Falle bis zu 150°, 2 Patienten konnten den Arm nur bis zur Horizontalen erheben und bei den anderen war eine Behinderung von 50° und 75° zu konstatieren.

Ungefähr entsprechend war das Resultat der Vorwärtsaufwärtsbewegung. Die Rotation fand ich in 3 von diesen Fällen frei, einmal war nur die Außenrotation, diese allerdings um 45°, behindert, die Innenrotation dagegen frei, und bei einem Patienten war sie nur einige Grade möglich. Bei diesem bestand auch eine starke Atrophie der Schulterblattmuskulatur und des Deltoides und er war überhaupt in allen seinen Bewegungen sehr stark behindert. Seine Verrenkung hatte sich der damals 68jährige Landmann an einer Waschmaschine zugezogen. Es mag hier der größere Insult, der das Gelenk betroffen hat, schuld an dem schlechten Heilresultat sein.

Krepitieren im Gelenk, das mit Bewegungsstörungen oder sonstigen Beschwerden in keinem Zusammenhange stand, konstatierte ich in 26 Proz. der Gesamtfälle. Geringe Atrophie der Schulterblattmuskulatur oder des Deltoides war bei 29,6 Proz.

der Fälle vorhanden, die ein gutes Resultat hatten. Bei den Patienten mit schlechtem Resultat fand sie sich bei allen mit einer Ausnahme.

In Übereinstimmung mit Schulze möchte ich dem Alter der Patienten keinen wesentlichen Einfluß auf die Prognose der Luxationen zuschreiben. Zwar sind 2 von den schlechtgeheilten 5 Patienten im dritten Dezennium gewesen, die andern 3 hatten das 55. Lebensjahr überschritten, aber aus der nachfolgenden Tabelle sieht man doch, daß prozentualisch die Aussichten auf Heilung im höheren Alter nicht wesentlich schlechtere sind.

Es befanden sich im

2. Dezennium 5 Patienten, alle geheilt;
3. Dezennium 6 Patienten, davon 2 Mißerfolge;
4. Dezennium 2 Patienten, alle geheilt;
5. Dezennium 7 Patienten, davon 1 Mißerfolg;
6. Dezennium 7 Patienten, davon 2 Mißerfolge.

Wenn die gute Prognose der Schulterluxationen neuerdings in Frage gestellt wird, so können wir auf Grund meiner Untersuchungen, die in 81,4 Proz. der Fälle ein gutes Resultat ergeben haben, dieser Ansicht nicht beipflichten. Worin ist nun dieser Unterschied im Heilresultat zu suchen? Ich habe schon anfangs auf einen Passus der betreffenden Arbeit aufmerksam gemacht, der besagt, daß bei den Patienten, die sich der Nachbehandlung entzogen, die Heilung eine durchweg gute war, gegenüber denjenigen die schon nach 2—3 Tagen mit Massage, Turnen, methodischen Bewegungen und Übungen am mediko-mechanischen Apparaten behandelt wurden. Vielleicht ist es gerade diese Art der Nachbehandlung, die zur Entscheidung unserer Frage herangezogen werden kann. Es drängt sich dabei die Frage auf, ob nicht die frühzeitige, wenn auch vorsichtige Nachbehandlung in manchen Fällen ungünstig wirkt.

An der hiesigen Klinik bestand und besteht die Nachbehandlung im allgemeinen darin, daß der Arm ca. 10—14 Tage in einer um Hals und Handgelenk gebundenen Schlinge locker mit Binden fixiert getragen und dann mit leichter Massage behandelt wird, die nur in Streichen besteht, um die Blutzirkulation zu fördern und den mehr oder weniger starken Bluterguß schneller zur Re-

sorption zu bringen. Auffallen muß es auch, daß die Ansichten der älteren chirurgischen Lehrbücher über die Prognose der Schulterluxationen im wesentlichen günstige sind. Sie stammen zum großen Teil aus einer Zeit, in der die orthopädische Nachbehandlung der Verletzungen noch nicht in dem Umfange betrieben wurde wie heute.

Wenn wir ein Resümee aus unseren Untersuchungen ziehen, so können wir die Prognose der unkomplizierten Schulterluxation nicht anders als günstig bezeichnen und somit der früheren, im allgemeinen optimistischen Ansicht beitreten.

Was die **Prognose der Luxatio cubiti posterior** anbetrifft, so ist hier die wohl allgemein anerkannte und vertretene optimistische Ansicht, die ich schon vorhin des näheren erwähnt habe, ernstlich erschüttert worden. Es war besonders die Arbeit von Macholl, über die Luxatio cubiti posterior und ihr Verhältnis zur sogenannten Myositis ossificans, welche die Prognose dieser Verletzung aufs genaueste aufgeklärt hat. Bei 16 Fällen, die von ihm innerhalb eines Zeitraumes von 4 Jahren wiederholt namentlich röntgenographisch untersucht wurden, hatte es sich stets um eine reponierte Luxatio cubiti posterior incomplicata gehandelt und Macholl glaubte auf Grund seiner Untersuchungen den Satz aufstellen zu können, daß eine reponierte Luxatio cubiti simplex in der Regel eine zirkumskripte Verknöcherung des Musculus brachialis internus zur Folge habe. Abweichende Fälle sollten die Ausnahme bilden, bei nicht reponierten Verrenkungen käme dieser Prozeß nie zur Ausbildung.

Der Luxatio antibrachii posterior gehört zu den häufigeren typischen Verletzungen, welche sich von seiten der Ärzte ihrer einfachen, sicheren Therapie wegen, wenn man so sagen darf, einer gewissen Beliebtheit erfreut, bei welcher man bisher die Prognose im allgemeinen günstig zu stellen pflegte. Das Verdienst der Macholschen Arbeit ist es nun, der Prognose dieses Leidens aufs gründlichste nachgeforscht zu haben. Die einzelnen Fälle sind auf Jahre hinaus verfolgt und klinisch aufs genaueste untersucht worden mit der besonderen Absicht, Anhaltspunkte dafür zu finden, wie man im einzelnen Falle möglichst frühzeitig ein Urteil über das schließliche Schicksal des Gelenkes bei der höchst

unangenehmen Komplikation der Myositis ossificans gewinnt. In Frankreich hatte dieses interessante Thema schon seit längerer Zeit viele Bearbeiter gefunden (C a h i e r), in Deutschland dagegen hatten sich nur wenige Autoren bisher mit dieser Myositis ossificans beschäftigt.

Nach M a c h o l vollzieht sich der Verlauf des eigenartigen Prozesses folgendermaßen: Durchschnittlich nach 4—6 Wochen manifestiert er sich durch Einschränkung der vorher freier gewesenen Funktion des Gelenkes, und zwar nachweislich 4—6 Wochen nach dem Zeitpunkt der Reposition und nicht nach dem des Traumas. Der Prozeß entwickelt sich also zunächst okkult (erstes oder Jugendstadium). Erst bei einer gewissen Größe der Knochenbildung tritt die Störung der Gelenkfunktion deutlich zutage. Die Beweglichkeitsbeschränkung ist es, die das zweite Stadium kennzeichnet. Bei der Palpation findet sich eine wachsende Anschwellung in der Ellenbeuge, die besonders auffällt, da in dieser Zeit die mehr diffuse Gelenkschwellung zurückgeht. Die Dauer dieses zweiten, des Höhestadiums, ist auch wieder auf 4—6 Wochen zu schätzen, so daß nach ca. 3 Monaten der Prozeß in das dritte Stadium übertritt, in dem es nach Wiederzunahme der Gelenkfunktion zu einer langsamen Verkleinerung der Anschwellung unter gleichzeitiger Verhärtung kommt. Diese Periode kann sich über viele Monate hin erstrecken. Zumeist wird die Gelenkfunktion voll wiedererlangt. In den Fällen, in denen selbst nach $1\frac{1}{2}$ Jahren eine volle restitutio ad integrum nicht erreicht wurde, schreitet die Besserung nur in großen Intervallen, aber ohne Unterbrechung fort. Ganz besonders hebt Machol den wichtigen Punkt hervor, daß der Abbauprozeß in keinem Falle zu absolutem Stillstande kommt; volle Funktion soll immer, wenn auch erst nach langer Zeit, wieder erzielt werden. Nie hat die Wucherung zu Gefäß- oder Nervenstörungen geführt.

Die Region des Verknöcherungsprozesses ist entsprechend der Ausdehnung des M. brachialis int. zu suchen, reicht also von der Grenze des unteren und mittleren Humerusdrittels über den Gelenkspalt bis zur Höhe der Tuberositas ulnae. Es lassen sich hier 3 Abschnitte unterscheiden, von denen wieder in jedem die Verknöcherung auftreten kann. Im allgemeinen gehört das Jugendstadium dem obersten Abschnitt an, während zugleich mit der

Verdichtung und Verkleinerung des Prozesses ein Herabgleiten distalwärts verbunden ist.

Die Betrachtung der strukturellen Verhältnisse des Röntgenbildes zeigt uns im Jugendstadium einen verschwommenen, aber deutlich sich markierenden Schattenherd, der in diesem Stadium noch keine Verkalkung und an keiner Stelle irgendeinen Zusammenhang mit dem Knochen zeigt. Erst später treten auf dem vorher völlig intakt erscheinenden Skelett Auflagerungen auf, die in breiterem oder schmälerem Zusammenhang mit dem gebildeten Schattenherd stehen. Es treten dann Inkrustationen mit Kalksalzen auf, eine schärfere Begrenzung und Saturierung des Schattens folgt und die knöcherne Struktur des Schattens tritt immer mehr hervor. Ist dieses Höhestadium erreicht, dann findet im langsamen Tempo wieder der Abbau statt.

Die Beziehung der Verknöcherung zum Skelett ist es, die die weitgehendste Bedeutung beansprucht. Es lassen sich 3 verschiedene Gruppen aufstellen, auf denen Macholl die Prognose des Verlaufes der einzelnen Fälle aufbaut. Aber erst nach Ablauf von 7—8 Wochen, des sogenannten Jugendstadiums, das allen Fällen gemeinsam ist, läßt sich die Prognose stellen. Er unterscheidet:

1. Gruppe. Der ossifizierende Schatten liegt im Weichteilbereich der Humerus diaphyse und sendet Ausläufer gegen diese, die ihrerseits mit einem ihr angelagerten Schatten entgegenstrebt. Es kommt zu ausgedehnter Verknöcherung des Muskels mit beträchtlicher Störung der Gelenkfunktion. Langsamer, über Jahre sich hinziehender Abbau der neugebildeten Knochenmassen, länger dauernde Beeinträchtigung des Ellenbogengelenkes.

2. Gruppe: Die Schatten liegen im Weichteilbereich des Gelenkspaltes und des proximalsten Teiles des Unterarmes. Schmale Bänder spannen sich zwischen diesem und dem Unterarm aus. Im Verlauf dieser Fälle findet man ebenfalls reichliche Ossifikation, aber der Abbau erfolgt schnell bis auf geringe Dimensionen. Eine funktionelle Störung besteht nur kurze Zeit.

3. Gruppe: Der Schatten liegt im Weichteilbereich der Humerusdiaphyse, ohne Verbindung mit dem Skelett zu haben oder jemals einzugehen. Geringe Ausdehnung und schneller Abbau zu kleinsten Dimensionen. Es findet sich zu keiner Zeit irgendeine

Störung der Gelenkfunktion. Die Veränderungen bleiben dem Patienten verborgen. Klinisch werden sie selten, nur durch Zufall oder an der Hand von Röntgenuntersuchungen erkannt werden.

Meine Fälle sind nicht über Jahre hinaus beobachtet, ich habe mir nur die Aufgabe gesetzt, durch Nachuntersuchungen festzustellen, welches Dauerresultat die hinteren Luxationen des Ellenbogengelenkes haben. Es wird sich daher bei der genaueren Beschreibung der einzelnen Fälle keine Anamnese finden, auch nur selten eine Angabe über den Verlauf der Heilung oder Nichtheilung, sondern es ist der Wert auf das Endresultat gelegt, mit besonderer Berücksichtigung des Röntgenbefundes. Ich lasse zunächst das Resultat der Nachuntersuchungen von den einzelnen Fällen folgen.

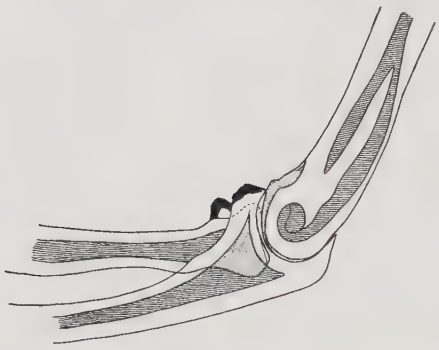

Fig. 1.

1. Friedr. Sp., Arbeiter, 26 Jahre. Am 14. IV. 1900 durch Fall auf den linken Arm Luxatio cubiti post. sin. Sofortige Reposition in Narkose. Nachuntersuchung Mitte Januar 1909, also nach $8^3/_4$ Jahren, ergibt eine schmerzlose Beweglichkeit des Gelenkes. Die Beugung um 15 Proz. behindert, Streckung um 10^0. Keine Muskelatrophie. Pro- und Supination zeigen ebenfalls etwas Behinderung. Subjektiv keine Beschwerden. Befund im Röntgenbild, Fig. 1: In der Ellenbeuge findet sich ein knöchernes Gebilde, welches von der Struktur des Skelettknochens dem Proc. coronarius völlig angelagert und ohne schafer Grenze in denselben übergeht, also gewissermaßen eine Verlängerung des Processus darstellt. Außerdem sieht man distalwärts ein kleineres, hufeisenförmiges Gebilde von sehr geringer Schattenintensität, von dem der eine Fortsatz dem verlängerten Prozessus coronarius zustrebt, der andere dem proximalsten Teil des Radius. Differenzierung dieses Schattens ist nicht wahrnehmbar. — Eine Betrachtung des Röntgenbildes erklärt uns leicht die Behinderung der Beugung infolge der erwähnten Verlängerung der Proc. coronoideus durch knöcherne Auflagerung, die mechanisch durch Anstoßen in der Fossa coronoidea hindernd wirkt.

2. E. B., Arbeiter, 43 Jahre. Am 18. IV. 1900 durch Fall auf den Arm Luxatio cubiti post. dext. Reposition. Nachuntersuchung

Mitte Januar 1909, also nach $8^3/_4$ Jahren, zeigt, daß die Beugung um 15° behindert ist, die Streckung bleibt vielleicht um 5° hinter der des linken Ellenbogengelenkes zurück. Dagegen sind Pro- und Supination vollkommen frei und es können alle Bewegungen gut und schmerzlos ausgeführt werden. Subjektiv keinerlei Beschwerde. Patient bezieht noch eine Rente von 5 Proz. Das Röntgenogramm (Fig. 2) ergibt, abgesehen von einem kleinen Abriß an der Streckseite der Ulna zwei voneinander getrennte kleinere Knochengebilde in der Ellenbeuge. Das eine findet sich dem Capitulum radii angelagert, gleichsam einen Vorsprung desselben darstellend, außerdem sieht man einen zapfenförmigen Vorsprung von demselben ausgehen in der Richtung zur Radiusdiaphyse, ungefähr parallel mit derselben gehend. Und dann findet man ein unregelmäßig gestaltetes Gebilde mit einem Einschnitt in der Mitte am distalsten Teil des Humerus, demselben direkt angelagert, aber auch nur von geringer Ausdehnung.

Fig. 2.

3. Otto Sch., Geschäftsführerssohn, 10 Jahre, zog sich am 4. VII. 1900 durch Fall eine Luxatio cubiti post. dextri zu mit Fraktur des Epicondylus int., wie das Röntgenbild ergab. Sofortige Reposition in Narkose. Im Januar 1909, also nach $8^1/_2$ Jahren, Nachuntersuchung ergibt eine völlige Bewegungsfreiheit in jeder Beziehung. Subjektiv absolut beschwerdefrei. $^1/_2$ Jahr nach dem Trauma bestand Bewegungsbeschränkung. Das Röntgenbild ist ohne jeden pathologischen Befund.

4. Frau K. A., Metalldrehersfrau, 36 Jahre, erlitt eine Verrenkung des linken Ellenbogengelenkes nach hinten am 19. IX. 1901. Als sie sich im Januar 1909, also nach $7^1/_2$ Jahren, zur Nachuntersuchung stellte, ist die Bewegung des Gelenkes völlig aufgehoben. Der Arm steht in rechtwinkliger Stellung steif in der Ellenbeuge. Keine Bewegung im Gelenk ausführbar, weder aktiv noch passiv. Pro- und Supination ist ausführbar, aber beschränkt. Hand und Finger sind frei beweglich. Palpatorisch läßt sich eine gewisse Resistenz, aber nur undeutlich, im Weichteilbereich der Ellenbeuge feststellen. Das Röntgenbild (Fig. 3) zeigt ein pathologisches knöchernes Gebilde in der Ellenbeuge, das in Form eines Strebe-

pfeilers zwischen Ober- und Unterarmskelett ausgespannt ist. Es sitzt dem unteren Humerusdrittel mit breiter Basis an, überbrückt den Gelenkspalt, sendet einen spitzen Vorsprung frei in die Muskulatur aus und zieht selbst zum Capitulum radii, dem es sich mit einer Zacke ansetzt.

5. Adolf K., Tischlerssohn, 11 Jahre. Die Nachuntersuchung seiner am 25. IV. 1903, also vor $5^3/_4$ Jahren, erlittenen Luxatio cubiti post. sin. ergibt eine völlige Funktionsfreiheit des Gelenkes. Absolut ohne jede Beschwerde. Keine Muskelatrophie. Das Röntgenbild ist ohne pathologischen Befund.

6. Ernst P., Glaser, 35 Jahre. Linksseitige Luxation des Ellenbogengelenkes nach hinten, am 28. IX. 1903 erlitten. Bei der Nachuntersuchung im Januar 1909, somit nach $5^1/_2$ Jahren, fand sich, daß die Beugung nur bis zu etwa 1 R möglich ist. Die Streckung findet sich um 45^0 behindert. Auch Pronation ist beträchtlich behindert. Palpatorisch läßt sich in der Ellenbeuge eine harte Geschwulst von beinahe Hühnereigröße nachweisen. Patient erhält 50 Proz. Rente. Im Röntgenbild (Fig. 4) sieht man ein großes Knochengebilde von beträchtlicher Tiefen- und Längsausdehnung. Es zeigt die Form eines Kegels, dessen Basis dem obersten Drittel des Radiums aufsitzt und der mit der Spitze senkrecht zur Vorderarmachse hoch in die Muskulatur hineinragt. Ein kleiner Fortsatz sitzt dem Kegelmantel auf und strebt derselben Richtung wie die Spitze des Kegels zu. Das ganze Gebilde ist von hoch differenzierter Struktur.

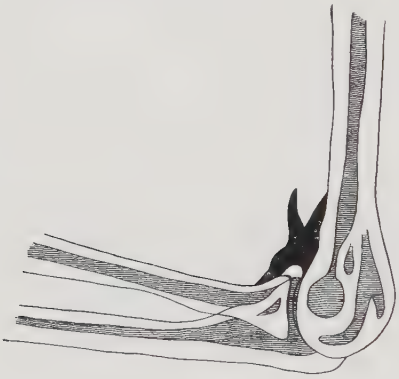

Fig. 3.

Fig. 4.

7. Joh. H., Zimmermann, 26 Jahre, erlitt am 30. VII. 1903 eine Luxatio cubiti post. sin. Sofortige Reposition. Die Nachuntersuchung im Januar 1909 ergibt, nachdem ein Zeitraum von

$5^1/_9$ Jahren post trauma dazwischen liegt, daß die Beugung nur 10^0 über 1 R. möglich ist und an der Streckung 45^0 fehlen. Muskelatrophie ist nicht vorhanden. Pro- und Supination werden frei befunden. Im Röntgenbild (Fig. 5) findet man einen etwa vierkantigen pathologischen Körper, dem unteren Humerusdrittel aufsitzend, von ziemlich beträchtlicher Größe. Ein schmaler Fortsatz geht von der Seitenfläche dieses Gebildes aus zur Humerusbasis, wie ein schrägstehender Stützpfeiler für das Knochengebilde. Außerdem findet man Schatten von geringer Intensität diffus im Gebiete der Gelenkkapsel in der Ellenbeuge ausgebreitet ziemlich nahe dem Skelettknochen auf das Capitulum radii übergehend.

8. Albert Sch., Maler, 49 Jahre, erlitt am 12. XI. 1904 durch Fall auf den Arm eine Luxatio cubiti post. sin. Das Resultat der Nachuntersuchung im Januar 1909, somit nach $4^1/_4$ Jahren, ergibt eine uneingeschränkte Funktion des Gelenkes ohne jede Störung oder subjektive Beschwerde. Es hatten 6 Wochen lang nach dem Trauma Beschränkungen der Beweglichkeit bestanden, die einer völligen Restutio ad integrum Platz gemacht haben. Auch eine Herabsetzung der Kraft ist nicht zu konstatieren, ebenso keine Muskelatrophie. Das Röntgenbild ist ohne pathologischen Befund.

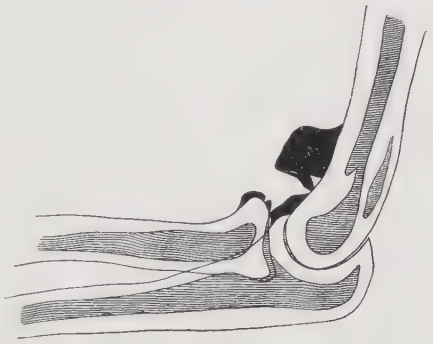

Fig. 5.

9. Adolf H., Arbeitersohn, 10 Jahre. Im Oktober 1905 erlitt Patient eine Verrenkung des rechten Ellenbogengelenkes, die sofort in der Ambulanz reponiert wurde. Nachuntersuchung nach $4^1/_4$ Jahren im Januar 1909. Es wird die Beugung frei befunden, ebenso ist auch die Streckung nicht behindert. Pro- und Supination ohne Störung. 7 Wochen post trauma vollkommene Heilung mit völliger Funktionsfreiheit des Gelenkes. Keine Muskelatrophie, keine subjektiven Beschwerden. Röntgenbild zeigt keinen anormalen Befund.

10. Max H., Landmann, 49 Jahre. Ende des Jahres 1904 fiel Patient auf den ausgestreckten rechten Arm und zog sich eine Luxation zu, die sofort reponiert wurde. Patient stellte sich im Jahre 1909, also nach 4 Jahren, zur Nachuntersuchung wieder vor. Die Funktionstüchtigkeit war nicht zufriedenstellend, es konnten

nicht alle Bewegungen wie auf der gesunden Seite ausgeführt werden. Namentlich zeigte sich die Beugung beeinträchtigt, dieselbe war nur 15° über 1 R. möglich, auch an völliger Streckung fehlen 20°. Subjektiv keine Beschwerden. Keine Atrophie. Das Röntgenbild (Fig. 6) zeigt, abgesehen von einem kleinen Abriß an der Streckseite der Ulna, eine knöcherne Auflagerung auf dem unteren Drittel des Humerus in der Ellenbeuge von ovaler Gestalt. Der Schatten zeigt nicht immer eine scharfe Grenze gegen den Humerus, sondern geht, wenigstens teilweise, diffus in denselben über.

11. Otto E., Schiffsführersohn, 13 Jahre, fiel am 18. VI. 1905 und erlitt eine Luxatio des linken Ellenbogengelenkes, die sofort eingerenkt wurde. Im Januar 1909, also nach $3^1/_2$ Jahren, nachuntersucht, findet man keine Beschwerde, die Streckung frei,

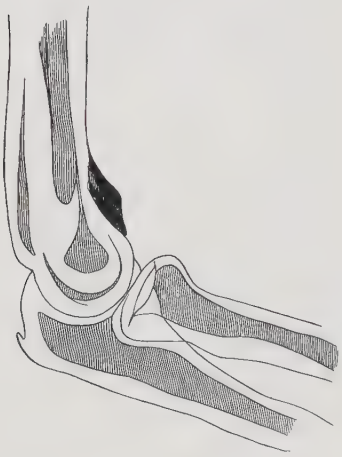

Fig. 6.

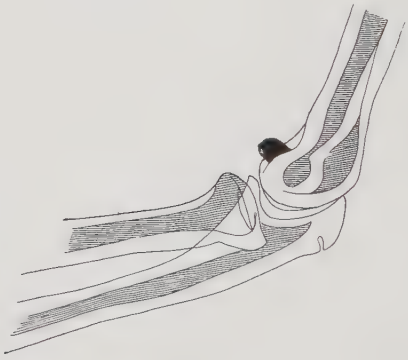

Fig. 7.

Beugung unbehindert, ebenso Pro- und Supination, die Gelenkfunktion ist völlig wiederhergestellt. Das Röntgenbild (Fig. 7) zeigt nur ein kleines Gebilde, das helmartig dem Epicondylus ext. humeri aufsitzt und recht scharf von der Umgebung abgegrenzt ist. Die Größe entspricht ungefähr einer Kleinfingerkuppe. Im übrigen ist die Ellenbeuge frei von pathologischen Bestandteilen. An der Streckseite der Ulna findet man einen kleinen keilförmigen Substanzverlust, wohl auf eine Absprengung zurückzuführen.

12. Maria H., Lehrerin, 30 Jahre, stürzte am 3. VII. 1905 vom Rad und fiel auf den ausgestreckten Arm. Patientin erlitt eine Luxatio cubiti post. dext., die sofort reponiert wurde. Die Nachuntersuchung nach $3^1/_2$ Jahren ergibt vollkommen freie Beweglichkeit des Gelenkes ohne jede Störung oder Beschwerden. Muskel-

atrophie war nicht zu konstatieren. Röntgenbild zeigt keine Abnormität. Einschränkung der Beweglichkeit hat nie bestanden.

13. Karl B., Weinhändlerssohn, 13 Jahre, fiel auf den linken Arm und trug eine Luxatio cubiti sin. davon, die sofort reponiert wurde. Nach $3^1/_4$ Jahren ergibt die Nachuntersuchung eine vollständige restitutio ad integrum. Bewegungen sind alle ohne Ausnahme und Einschränkung ausführbar. Subjektiv keine Beschwerden, keine Muskelatrophie, Kraft normal. Im Röntgenbild (Fig. 8) sieht man ein kleines, rübenähnliches, knöchernes Gebilde, kleiner als bei Fall 11, welches mit seiner Längsseite dem distalen Humerusende anliegt. Es ist ein Schatten mit deutlichen Konturen.

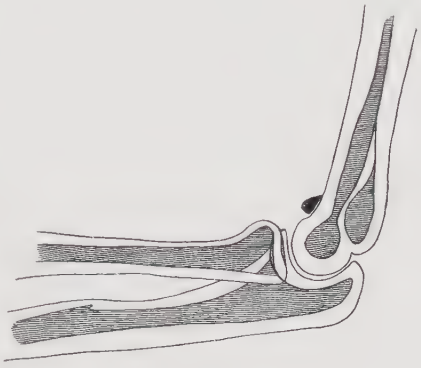

Fig. 8.

14. Georg J., Knecht, 21 Jahre, kam am 14. VIII. 1906 in die Ambulanz mit einer Luxatio cubiti post. dext. Sofortige Reposition. Bei der Nachuntersuchung nach $2^1/_4$ Jahren findet sich die Beugung nicht behindert, ebenso ist die

Fig. 9.

Streckung frei. Auch Pro- und Supination zeigen keine Bewegungsbeschränkung. Unterarmmuskulatur atrophisch. Grobe Kraft ist normal. Palpation der Ellenbeuge läßt nichts Abnormes vermuten. Das Röntgenbild (Fig. 9) dagegen zeigt in der Ellenbeuge ein Gebilde, welches, im Bereiche der Gelenkkapsel liegend, vom Gelenkfortsatz des Humerus aus, ohne indes eine Ver-

bindung mit ihm einzugehen, über den Gelenkspalt hin zum Radiusköpfchen zieht. Auch hier ist das Gebilde, welches in der Mitte wie abgeknickt mit dem offenen Winkel nach außen in die Muskulatur biegt, durch eine freie Zone von dem Skelett des Radiusköpfchens getrennt. Weiter sieht man noch tiefer im Gelenkspalt liegend ein spangenförmiges Gebilde von geringerer Schattenintensität, das parallel dem vorigen Gebilde brückenartig über den Gelenkspalt zieht.

15. Frau S., Hüfnersfrau, 38 Jahre, zog sich am 14. VIII. 1906 durch einen Fall eine Verrenkung des linken Ellenbogengelenkes zu. Das Resultat der Nachuntersuchung nach $2^1/_2$ Jahren ergibt, daß nur die Beugung um 10^0 behindert ist. Die Streckung ist frei, ebenso zeigt sich Pro- und Supination unbehindert. Dagegen treten ziehende Schmerzen am Arm auf beim strecken, bei schwerer Landarbeit verspürt die Patientin auch öfter Schmerzen im Ellenbogen. Ebenso ist die grobe Kraft links etwas herabgesetzt. Die Unterarmmuskulatur weist keine Atrophie auf. Das Röntgenbild (Fig. 10) zeigt getrennt von einander 3 kleine Gebilde in der Ellenbeuge. Das eine liegt dem Humerus an in der Höhe ungefähr zwischen unterem und mittlerem Drittel der Diaphyse.

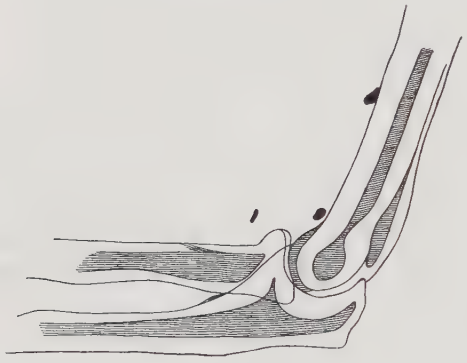

Fig. 10.

Wie ein Zapfen ragt es auf demselben mit ziemlich scharfen Konturen empor und zeigt leicht gebogen distalwärts zum Radiusköpfchen. Viel weiter distalwärts im Bereich des Gelenkfortsatzes des Humerus aber, frei in der Muskulatur liegend, findet man ein etwa halbbohnengroßes Gebilde von viel geringerer Schattenintensität als das erste. Noch weiter abwärts dem Radiusköpfchen gegenüber, auch frei in der Muskulatur, liegt ein schmales, annähernd rechteckiges kleines Gebilde, auch von wenig Schattenintensität, mit seiner Längseinrichtung senkrecht zur Radiusachse.

16. Margarete K., Arbeitersfrau, 37 Jahre, erlitt am 20 VI. 1907 eine Luxatio cubiti posterior sin., die in der Ambulanz reponiert wurde. Patientin kam nach $1^1/_2$ Jahren im Januar 1909 zur Nachuntersuchung. Man findet die Streckung nicht behindert. An der Beugung fehlen gegenüber der anderen Seite 5—10^0. Pro- und Supination sind nicht behindert. Die Unterarmmuskulatur zeigt sich etwas

atrophisch, die Maße bleiben links um 2 cm gegen rechts zurück. Subjektiv hat die Patientin keine Beschwerden. Auch das Röntgenbild ist vollständig negativ.

17. Auguste A., Stütze, 30 Jahre. Luxatio cubiti post. sin. vom 28. VIII. 1907 zeigt bei der Nachuntersuchung $1^1/_2$ Jahr später nur eine ganz geringe, kaum merkliche Behinderung der Streckung um 5^0, die Beugung ist frei, ebenso finden sich Pro- und Supination unbehindert. Maße der Unterarmmuskulatur weisen auf keine Atrophie hin, rheumatische, überhaupt jede subjektiven Beschwerden fehlen. Dagegen weist das Röntgenbild (Fig. 11) ein etwa pfenniggroßes knöchernes Gebilde auf, das mit unregelmäßig zackiger Gestalt dem Capitulum radii aufsitzt und mit unregelmäßigen und unscharfen Grenzen in die Struktur desselben völlig übergeht. Nach der Lage des Gebildes zu urteilen, sollte man eine Funktionsbehinderung im Sinne der Beugung annehmen können.

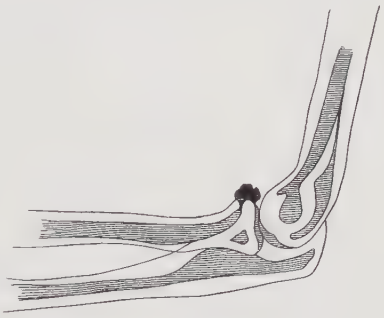

Fig. 11.

18. Otto L., Arbeiterssohn, 15 Jahre, fiel im Oktober 1908 auf den ausgestreckten Arm und erlitt eine hintere Luxation des rechten Ellenbogengelenkes. Außerdem fand sich eine Fraktur des Epicond. int. hum. Die Nachuntersuchung nach 4 Monaten konstatiert eine vollkommen freie Beweglichkeit des Gelenkes. Alle Bewegungen lassen sich ungehindert und uneingeschränkt ausführen. Atrophie der Unterarmmuskulatur besteht nicht und es finden sich auch keine subjektiven Beschwerden. Grobe Kraft ist normal. Das Röntgenbild ergibt in der Ellenbeuge nichts Pathologisches.

19. Franz W., Schiffbauer, 38 Jahre. Vor 3 Monaten, also im November 1908, suchte der Patient die Klinik auf, da er eine Verrenkung des linken Ellenbogengelenkes erlitten hatte. Sofortige Reposition. Nach $^1/_2$ Jahre, im Januar 1909, stellte sich der Patient zur Nachuntersuchung und es findet sich eine völlig uneingeschränkte Beweglichkeit des Gelenkes. Subjektive Beschwerden nicht vorhanden. Dagegen zeigt das Röntgenbild (Fig. 12) eine etwa bohnengroße, etwas langgestreckte Verknöcherung frei in der Muskulatur liegend, im Bereiche des unteren Humerusdrittels ohne jeden Zusammenhang mit dem Skelett, von dem es durch eine freie Zone getrennt ist. Weiter abwärts sieht man noch ein kleineres zapfenartiges Gebilde, das auf dem Gelenkfortsatz des

Humerus sitzt und teilweise durch zackige Vorsprünge in die Struktur des Skelettknochens übergeht.

20. Wiebke S., Kätnersfrau, 42 Jahre, kam am 15. VIII. 1908 in die Ambulanz mit einer veralteten Luxatio cubiti posterior dext. Das Röntgenbild zeigte eine nicht reponierte Verrenkung ohne sonstige pathologische Veränderungen. Reposition ließ sich nicht ausführen. Bei der Nachuntersuchung 6 Monate später findet sich eine Ankylose des Gelenkes in Streckstellung. Pro- und Supination lassen sich ungehindert ausführen. Muskelatrophie ist nicht nachweisbar. Das Röntgenbild (Fig. 13) weist die interessante Erscheinung auf, daß sich auch hier, obgleich der Arm nicht eingerenkt werden konnte, eine Verknöcherung in der Ellenbeuge ausgebildet hat. Und zwar zeigt sich ein zackiges Gebilde, das mit breiter Basis der Ulna aufliegt, eine ziemlich scharfe, etwas gebogene Spitze frei in die Muskulatur sendet, während der andere Fortsatz sich breit an der Gelenkfläche des Humeruskopfes ansetzt. Die frei in die Muskulatur hineinragende Spitze zeigt scharfe Konturen, während der Schatten, der dem Skelett aufliegt, eine weniger scharfe Begrenzung zeigt.

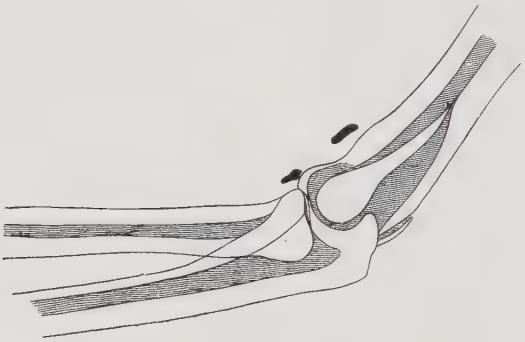

Fig. 12.

Fig. 13.

Es stehen uns also zur Prüfung der Frage, die mich zur Untersuchung veranlaßt hat, 20 Fälle zur Verfügung. Sie

stammen von den Jahren 1908—1900 inkl. In dieser Zeit gelangten in der Ambulanz der Klinik 46 Fälle von Lux. cubiti post. zur Beobachtung. Von diesen 46 Fällen, von welchen nebenbei bemerkt 17 auf die rechte und 29 auf die linke Extremität entfallen, scheiden aus 4 Fälle wegen verschiedener Komplikationen, weitere 22 stellten sich, trotz größter Bemühungen, nicht zur Untersuchung. Es bleiben somit 20 Fälle zur Beurteilung, von diesen wieder handelt es sich einmal um eine nicht reponierte Luxation, die ich getrennt von den andern in Betracht ziehen will.

Wenn ich über diese 19 Fälle ein zusammenfassendes Urteil fällen darf, so ergibt sich, daß 13 Patienten, das sind 69 Proz., die völlige Funktionsfreiheit wiedererlangt haben. Ich habe dabei auch hier wieder, wie bei den Bewegungen des Schultergelenkes, von der geringen Einschränkung bis zu allerhöchstens 10° bei Beugung oder Streckung abgesehen. Es kommen hierbei 2 Patienten in Betracht. Bei einer anderen fanden sich geringe Beschwerden bei Streckung und schwerer Landarbeit, aber im übrigen volle Funktionsfreiheit. Ich habe diese Fälle zu den geheilten gerechnet. Auf der Grenze steht ein Patient — ich verweise auf Fall 2 — mit einer Behinderung der Beugung um 15° und Streckung um 5°. Die übrigen Bewegungen sind frei; er bezieht eine Rente von 5 Proz., ein Resultat, das objektiv und subjektiv noch befriedigt. Erhebliche Störungen zeigten 4 Patienten, der eine hatte eine Behinderung der Beugung um 75°, Streckung um 45°, auch zeigte sich die Pro- und Supination eingeschränkt und der Patient bezog eine Rente von 50 Proz., bei dem andern fand sich eine Funktionsbeschränkung der Beugung um 55°, der Streckung um 45°. Bei wieder einem anderen Patienten war die Beugung nur bis 15° über 1 R. möglich, während an der Streckung 20° fehlten. Denen gegenüber steht ein Patient mit Beschränkung der Beugung um 15° und Streckung um 10°. während eine Patientin eine völlige Ankylose des Gelenkes in rechtwinkliger Stellung davongetragen hatte.

Eine geringe Atrophie der Unterarmmuskulatur fand sich nur einmal, und ich möchte dahingestellt sein lassen, ob es sich nicht dabei um eine besonders starke Ausbildung der Muskulatur des gesunden Armes bei dieser kräftigen Patientin gehandelt hat, die

an schwere Arbeit gewöhnt war. In der Bewegung ihres Gelenkes war die Patientin, wie oben angeführt, nicht beeinträchtigt.

Es bliebe noch übrig zu erwähnen, daß von den 6 Fällen mit schlechterem Resultat 2 auf das 2. Dezennium, 2 auf das 3. und 2 auf das 4. Dezennium entfallen. Obgleich das 1. Dezennium am stärksten an Ellenbogenluxationen beteiligt ist, wie es sich auch aus meinen Untersuchungen ergeben hat, so habe ich doch kein einziges schlechtes Resultat konstatieren können. Es mag also wohl dieses Alter die beste Aussicht auf völlige restitutio ad integrum gewähren.

Nun zu den Röntgenbildern! Ich habe schon vorhin erwähnt, daß ich meine Untersuchungen wahllos in bezug auf den verflossenen Zeitraum post repositionem gemacht habe. Es finden sich somit Fälle, die $8^3/_4$ Jahre zurückdatieren, während einige erst 3 bis 4 Monate alt sind.

Leider fand ich im Gegensatz zu Machol in dem einen Falle eine so große Verknöcherung noch nach $7^1/_4$ Jahren, daß eine völlige Ankylose daraus resultierte, während nach der Ansicht Machols doch ein Abbau des Gebildes mit Wiederzunahme der Beweglichkeit bei allen Fällen mehr oder weniger schnell eintreten soll. Ich will damit nicht behaupten, daß das Gebilde nicht vielleicht früher noch größer war, aber eine Besserung der Beweglichkeit ist jedenfalls nicht eingetreten. Demnach ist die Prognose der Verknöcherungen leider nicht immer absolut günstig zu beurteilen. Weiter möchte ich darauf aufmerksam machen, daß das Röntgenbild gewisser, über die einzelnen Jahre verteilter Fälle völlig negativ ist. So auch bei einem Patienten, der erst vor 4 Monaten seine Luxation gehabt hat. Es mag dagegen eingewendet werden, daß ja der Abbau vielleicht schon vollkommen erfolgt sein kann, und man sollte eben dieses auch bei den Fällen annehmen können, bei welchen das Röntgenbild negativ ist. Ich finde indes an keiner Stelle der Macholschen Arbeit, daß der Abbau ganz stattfinde, d. h. das Knochengebilde ganz verschwinden soll, sondern immer heißt es nur, der Abbau erfolge bis auf kleine oder kleinste Dimensionen, und es müßte sich doch demnach immer noch das Vorhandensein kleiner oder kleinster Gebilde nachweisen lassen, namentlich in

den Fällen, bei denen nur wenige Monate nach der Luxation resp. Reposition die Nachuntersuchung erfolgt ist.

Im allgemeinen ist mir aufgefallen, was auch Machol hervorhebt, daß das Röntgenbild nicht ausschließlich mit dem klinischen Befunde zusammenfällt, d. h. daß man manchmal, wenn man nur das Röntgenbild sieht, glauben möchte, es bestände eine beträchtliche Bewegungsbeschränkung resp. es könnte kaum eine Beweglichkeit möglich sein (man vergleiche Fall 17 und 6), während es in Wirklichkeit nicht der Fall ist. Auch in umgekehrten Sinne findet man Fälle.

Zum Schluß verweise ich auf Fall 20, wo es sich, wie ich schon erwähnte, um eine nicht reponierte Luxation handelt, bei der die Reposition aus irgendwelchen Gründen nicht möglich war, trotz verschiedener Repositionsversuche. In der 6 Monate später gewonnenen Röntgenaufnahme findet sich ein Knochengebilde von beträchtlicher Größe in der Ellenbeuge ausgespannt zwischen der luxierten Gelenkfläche des Humerus einerseits und der Ulna andererseits. Näheres habe ich schon besprochen. — Auch Frangenheim berichtet über 2 Fälle von nicht reponierten Ellenbogenluxationen, bei denen sich eine Myositis ossificans ein Jahr nach stattgehabter Luxation fand. Leider gibt er aber nicht an, ob gleich nach dem Trauma Repositionsmanöver in der bekannten typischen Weise mit Hyperextension gemacht worden sind.

Machol glaubt auf Grund seiner Untersuchungen annehmen zu müssen, daß in dem Hyperextensionsverfahren zum Zwecke der Reposition die Gefahr und letzte Ursache der Entstehung der Ossifikation zu suchen sei, und daß diese daher bei nicht reponierten Fällen auch nicht eintrete.

Wahrscheinlich haben bei unserem Falle die mehrfachen, sehr energischen Repositionsmanöver zu der Entstehung der Verknöcherung Anlaß gegeben — im Repositionsverfahren, nicht in der gelungenen Reposition müssen wir demnach, wie auch Machol es tat, die Ursache für den Prozeß suchen. Machols Fälle von veralteten Luxationen, desgleichen diejenigen, über die Frangenheim berichtet, sind wohl nicht lege artis vorbehandelt worden (Fall 3, 8, 13, 14 bei Machol). Jedenfalls sind nicht von Ärzten

die typischen Repositionsversuche (Hyperextension) gemacht. Deshalb mag bei ihnen die Verknöcherung ausgeblieben sein. Auch in unserem Fall 20 zeigte das erste Röntgenbild vor der Reposition keinen abnormen Befund an der fraglichen Stelle. Erst 6 Monate später, nach den energischen Repositionsversuchen, traten die typischen Veränderungen auf.

Was die Behandlung der Ellenbogenluxationen anbetrifft, so verzichte man auch hier besser, worauf ich schon bei den Humerusluxationen hingewiesen habe, auf eine frühzeitige, allzu energische Therapie, sondern sorge lieber für Ruhe und Schonung des Gelenkes, indem man es 14 Tage in eine Mitella legt, wie es an der hiesigen Klinik üblich ist, dann kann auch mit leichter Massage nachbehandelt werden. Vor allem aber wird man sich bei der Reposition der Verrenkung vor allzu energischen Hyperextensionsbewegungen hüten müssen und diese nur in schweren Fällen ausführen. Wilms hat darauf hingewiesen, daß viele derartige Luxationen sich durch einfachen Zug schon reponieren lassen.

Fassen wir am Ende meiner Arbeit die Resultate der Untersuchungen zusammen, so ergibt sich, daß die Prognose der Schulterluxationen mit einem Heilresultat von 81,5 Proz. als gut und die der Ellenbogenluxationen mit einem Heilresultat von 69 Proz. als befriedigend bezeichnet werden kann.

Literaturverzeichnis.

1. Krönlein, Lehre von den Luxationen. Deutsche Chir.
2. Bardenheuer, Verletzungen der oberen Extremität. Deutsche Chir.
3. König. Lehrbuch der speziellen Chirurgie.
4. Helferich, Frakturen und Luxationen.
5. Schulz. Bruns Beiträge zur klin. Chir., Bd. 60.
6. Machol. Bruns Beiträge zur klin. Chirurgie, Bd. 56.
7. Frangenheim. Deutsche Med. Wochenschrift 1908, Nr. 12.
8. Cahier. Revue de Chirurgie 1904.
9. Wilms. Handbuch der praktischen Chirurgie.

Lebenslauf.

Ich, H a n s S c h m i d t, evangel. Konfession, wurde am 4. Dezember 1886 in Stettin geboren. Ich besuchte daselbst das Stadtgymnasium, das ich Ostern 1905 mit dem Zeugnis der Reife verließ. Ich widmete mich dann dem Studium der Medizin an den Universitäten Genf, Freiburg, München, Breslau, wo ich mein Physikum beendete, und Kiel. Hier blieb ich vier Semester und beendete im April 1910 mein Staatsexamen.

Druck von August Pries in Leipzig.